AUS DEM ZAHNÄRZTLICHEN INSTITUT
DER UNIVERSITÄT BRESLAU

(DIREKTOR: PROFESSOR DR. HERMANN EULER)

Über symmetrische Fibrome.

Inaugural-Dissertation

zur Erlangung der Würde eines Doktors der Zahnheilkunde bei der Medizinischen Fakultät der Schlesischen Friedrich Wilhelms-Universität zu Breslau

vorgelegt von

Rolf Kutzer
Zahnarzt

BRESLAU 1927

»Quader« Druckerei und Verlagsanstalt GmbH., Breslau 1
Herrenstraße 19

Gedruckt mit Genehmigung der Medizinischen Fakultät der Universität Breslau.

Berichterstatter: Professor Dr. Herm. Euler.

R. UNIV.
BIBLIOTHEEK
LEIDEN

In der Beurteilung der Fibrome ist in letzter Zeit, soweit es sich um die Fibrome in der Mundhöhle jedenfalls handelt, eine Wandlung zu bemerken. Vielfach wird die Frage wohl mit Recht aufgeworfen, ob es sich in vielen Fällen, die seither als Fibrome, also echte Neoplasmata angesprochen wurden, nicht um Ausreifungen chronisch-entzündlicher Wucherungen handelt. Auch bei den symmetrischen Fibromen ist die Ansicht, ob es sich wirklich um echte Geschwülste handelt, nicht geklärt, wenn man die Literatur darauf hin nachsieht.

Zunächst ist es, ehe wir uns mit den symmetrischen Fibromen selbst näher befassen, notwendig, kurz über den Bau der Fibrome einiges vorauszuschicken.

In den meisten Fällen ist die Zusammensetzung aus Fibrillenbündeln, die sich kreuz und quer miteinander verflechten, für sie bezeichnend. Je nachdem die Konsistenz der Fibrome eine weiche oder derbe ist, unterscheidet man weiche und harte Fibrome. Bei der ersten Art, deren Entstehung vom Bindegewebe herzuleiten ist, finden wir viel blutreiche Gefäße. Anders bei der zweiten Form der Fibrome, deren Entstehung vom Periost herzuleiten ist. In diesen Fibromen findet man häufig Knochenspangen, die (nach *Ribbert*): „Unter Vermittlung von Osteoblasten nach Art der periostalen Osteogenese erzeugt werden".

Partsch sagt hierzu noch folgendes:

„Die harten Fibrome zeichnen sich durch eine blassere Färbung aus, haben im Innern ein festes, derbfaseriges, beim Schnitt nicht selten knirschendes Gewebe. Wenn Knochennadeln in ihnen vorkommen, so sind sie meist klein und kurz, nur an der Basis vorhanden und stammen von der Oberfläche des durch die Geschwulst arrodierten Knochens."

Während man früher den Begriff Fibrom sehr weit faßte und z. B. die sogenannte Epulis fibromatosa mit zu den Fibromen, also zu den echten Neoplasmata hinzurechnete, schränkt man heute den Begriff Fibrom wesentlich mehr ein. Von der „Epulis fibromatosa" wissen wir aus den Arbeiten besonders von *Konjetny, Ritter, Siegmund, Weber* u. a. m., daß sie das Ausreifungsstadium einer Ostitis fibrosa darstellt. Ähnlich sind zweifellos auch viele sogenannte Papillome und seither als Fibrome gedeutete Gebilde der Mundschleimhaut zu bewerten, die ebenfalls als Ausreifungsstadien chronisch entzündlicher Neubildungen wohl richtiger bezeichnet werden. Mitunter ist die Entscheidung schwer, ob es sich um eine Ausreifung einer chronischen Entzündung handelt. Man könnte daran immer denken, wenn man fibromatöse Neubildungen vor sich hat, in denen Entzündungsherde sich nachweisen lassen, die als letzte

Reste des entzündlichen Entstehens angesprochen werden könnten. Solche Entzündungsherde können allerdings auch in echten Fibromen vorkommen als die Folge von Verletzungen, denen die Fibrome z. B., wenn sie an weniger geschützter Stelle in der Mundhöhle stehen, immer ausgesetzt sind.

Wie es sich nun mit den sogenannten symmetrischen Fibromen verhält, die ein Teil der Autoren als echte, aus sich heraus wachsende Neoplasmata ansieht, während ein anderer Teil sie auf chronische Reize (durchbrechender Weisheitszahn) zurückführt, soll uns im folgenden beschäftigten. Die Prädilektionsstelle für das Wachstum der symmetrischen Fibrome scheinen die Enden der Alveolarfortsätze zu sein, denn sie finden sich meistens beiderseits in der Gegend der Weisheitszähne, öfter in beiden Kiefern zugleich als in einem allein als kirsch- bis taubeneigroße, ja mitunter noch größere Tumoren von demselben Aussehen und Wachstum. Charakteristisch für diese Geschwülste ist ihre diffuse Ausdehnung, das breitbasige Aufsitzen und ihre große Derbheit. Am Unterkiefer wachsen sie entweder nach außen, Haut und Weichteile vor sich herschiebend, oder sie gehen nach innen, verdrängen dadurch die Zunge und erschweren gelegentlich die Nahrungsaufnahme, Atmung und Sprache. Drüsenschwellungen sind im Zusammenhang mit ihrem Auftreten nicht beobachtet worden. Je größer die Tumoren werden, desto mehr wird die Schleimhaut über ihnen gedehnt und entsprechend verdünnt. Außer den eben geschilderten Beschwerden, die sie nach Größe und Sitz verursachen können, sind die symmetrischen Fibrome relativ harmlos und deshalb auch von Partsch in einer Tabelle benigner Tumoren an zweite Stelle gesetzt worden.

Merkwürdig ist nun, daß wie bei den Epuliden auch bei den symmetrischen Fibromen das weibliche Geschlecht stärker beteiligt ist. (*Partsch*): „Von 23 Fällen verschiedener Autoren betrafen 16 Frauen, 7 Männer".

Rosenstein, der mit seinen 5 Fällen im ganzen 17 Fälle gesammelt hat, hat sich der Mühe unterzogen, dafür eine Tabelle aufzustellen, die überzeugend wirkt:

	Männer:	Frauen:
Le Dentu	—	1
Papsch	1	—
Steiner	—	1
Hisey	1	—
Hesse	1	—
Perthes	—	2
Becker	—	5
Rosenstein	1	4
	4	13

Wenn man die Literatur über symmetrische Fibrome sichtet, fällt auf, daß sie öfter im Ober- als im Unterkiefer, meistens jedoch in beiden zugleich auftreten. Das wird ebenfalls in einer Tabelle von Rosenstein sehr schön veranschaulicht:

	Oberkiefer:	Unterkiefer:	Ober- und Unterkiefer:
Le Dentu	—	—	1
Papsch	—	—	1
Steiner	—	—	1
Hisey	—	—	1
Hesse	—	—	1
Perthes	1	1	—
Becker	2	—	3
Rosenstein	2	—	3
	5	1	11

Die symmetrischen Fibrome waren also im Unterkiefer seltener als im Oberkiefer. Außerdem fällt noch auf, daß die Geschwülste in $^2/_3$ der Fälle in beiden Kiefern vorhanden waren. Es stehen nun die Autoren, die die Theorie des äußeren Reizes (Wurzelreste, Prothesenklammern) verfechten, in starker Minderzahl gegenüber anderen, die recht verschiedene Erklärungen geben, welche teils ansprechen, teils unwahrscheinlich anmuten. Ein Beweis dafür, in wie großem Dunkel noch die Frage der Aetiologie der symmetrischen Fibrome liegt. Ich lasse die Ansichten einiger Autoren folgen. *Partsch* urteilt z. B. folgendermaßen:

„Ein Zusammenhang mit Bildung und Durchbruch des Weisheitszahnes scheint zu bestehen. Denn in 15 von 17 Fällen kamen die Geschwülste an den hinteren Enden des Alveolarfortsatzes vor, und zwar bei Patienten in einem Alter, in dem der Durchbruch des Weisheitszahnes zu erfolgen pflegt."

Derselben Ansicht, daß Weisheitszahndruck und Geschwulstbildung in Beziehung zueinander stehen, ist auch *Rosenstein.* Er sucht seine Behauptung folgendermaßen zu stützen: „Es ist nämlich zu bemerken, daß in 15 von den 17 Fällen die Enden der Alveolarfortsätze, also die Gegend der letzten Molaren betroffen war und daß diese Gegend den Ausgangspunkt der Tumoren zu bilden scheint, da sich die Geschwülste von distal nach mesial zu entwickeln; ferner ist bemerkenswert, daß gerade diese Patienten in einem Alter standen bezw. die Tumoren in einem Alter bemerkt hatten, wo der Durchbruch der zweiten bezw. dritten Molaren sich zu vollziehen pflegt. Es ist also der Gedanke nicht abzuweisen, daß in einer Anzahl der Fälle von symmetrischen Fibromen der Durchbruch der Molaren in einer Beziehung steht. Der längere Zeit bestehende mechanische Reiz, den der durchbrechende Zahn ausübt, regt das Periostbindegewebe zur Proliferation an, wie ja das Bindegewebe überhaupt auf traumatische Reize, mögen sie einmal oder wiederholt bezw. dauernd einwirken, gern mit Geschwulstbildung reagiert."

Becker hält die Richtigkeit dieser Entstehungsursache für sehr unwahrscheinlich, betont, daß eine sichere Ursache für das Wachstum der symmetrischen Fibrome noch nicht bekannt sei und äußert eine auf Grund von sechs ihm zu Gesicht gekommenen und zum Teil mit seiner Assistenz operierten Fällen bis jetzt allein dastehende

Vermutung, *daß nämlich die Idiotie in einem Zusammenhang mit den symmetrischen Fibromen stehen könne.*

Er sagt selbst: „Um ein mehr als zufälliges Zusammentreffen scheint es sich zu handeln, wenn sich die Erkrankung in drei unter 6 Fällen bei geistig defekten Personen findet".

Ich glaube, daß die Erklärung von *Partsch* und *Rosenstein*, Weisheitszahndurchbruch und Auftreten von symmetrischen Fibromen ständen in Zusammenhang miteinander, glaubhafter und einleuchtender ist; ein Fall, den *Perthes* im folgenden beschreibt, könnte allerdings an der Richtigkeit ihrer Vermutung Zweifel aufkommen lassen:

„Bei einer Frau von 43 Jahren, deren Unterkiefer seit 13 Jahren vollkommen zahnlos war, hatten sich im Verlauf von einem Jahre beiderseits in der Gegend der Prämolaren gut gestielte, etwas gelappte Tumoren, rechts von gut Taubenei-, links von Haselnußgröße entwickelt, die sich nach der Exstirpation als Fibrome erwiesen."

Das Auftreten der Fibrome erfolgte hier nach dem bedeutenden Zeitraum von 13 Jahren nach dem Verlust des letzten Zahnes im Unterkiefer, sodaß die Theorie von Molarendurchbruch und Wachstum von symmetrischen Fibromen hiermit eigentlich hinfällig wäre, (denn auch im Perthes'schen Falle handelt es sich ganz sicher, wie übrigens auch *Rosenstein* glaubt, um symmetrische Fibrome) jedoch ist hier etwas Wesentliches außer Acht gelassen, nämlich die Röntgenaufnahme; es ist wenigstens nicht die Rede von einer solchen, sodaß wir den Verdacht hegen können, es handele sich in diesem Falle um eine Verlagerung oder Retention oder Verlagerung und Retention von Molaren, die irgendwie plötzlich die Ursache zur Entstehung dieser Tumoren wurden. Eine andere Ansicht über die Genese der symmetrischen Fibrome hören wir von *Moral.* Er glaubt zu der Annahme berechtigt zu sein, *daß die Zahnerkrankung in einem ursächlichen Zusammenhang mit den symmetrischen Fibromen stehe.* Er hat die Beobachtung gemacht, daß in fast allen Fällen, die er zu Gesicht bekam, tief zerstörte und chronisch periodontitische Zähne vorhanden waren und macht deshalb für Rezidive dieser Art von Tumoren das Stehenlassen von wurzelkranken Zähnen verantwortlich. Ich möchte noch eine letzte, in der Literatur vorgefundene Erklärung anführen, die sich auf einen Fall von Hypertrophia gingivae bezieht, der aber nichts anderes darstellt als symmetrische Fibrome und den *Papsch* auf dem 11. Internationalen Medizinischen Kongreß wie folgt beschreibt: „Der 46jährige Patient fiel im Alter von 9 Jahren von einem zweistöckigen Hause herab aufs Gesicht. Nach einem halben Jahre begann eine Verdickung des Zahnfleisches. Das Sprechen war seitdem erschwert. Patient trägt Ohrringe und hat seit einem Jahre an den Einstichstellen bohnengroße Hauthypertrophien. Am rechten Auge hat er seit 4 Jahren eine harte Geschwulst. Im Munde zeigen sich oben und unten „Zahnfleischwülste", aus denen die Zahnkronen

zur Hälfte herausstehen. Im Unterkiefer reicht die Geschwulst von 5| bis |3 und sitzt nur an der Labialseite des Alveolarfortsatzes. Am Oberkiefer sind befallen: Die Labialseite beiderseits bis zur Prominentia canini, die palatinale Partie von 4 an bis unter das Gaumensegel beiderseits. Die beiden Tumorpartien treffen sich in der Mitte, sodaß sie abgeplattet sind. Bukkal geringe Auftreibung in der Molarengegend. Die Tumoren sind derb, teils blaßrosa teils intensiv rot gefärbt. Die Sprache ist erschwert."

Rosensteins Ansicht der Aetiologie der Tumorbildung in diesem Falle ist folgende: „Am interessantesten an diesem Falle ist die Beziehung des Trauma zur symmetrischen Fibrombildung. Es ist leider nicht beobachtet, ob die palatinalen Tumoren kurze Zeit nach dem Trauma auftraten oder nur die vorderen Geschwülste. *Für letztere käme immerhin das Trauma bei dem zur Tumorbildung disponierten Patienten (Ohren) als Auslösungsmoment in Betracht.*"

Es wird hier also als Ursache zur symmetrischen Fibrombildung die Möglichkeit der Einwirkung des Traumas angegeben.

Fassen wir nun die Meinungen der Autoren hinsichtlich der Aetiologie der symmetrischen Fibrome noch einmal zusammen: *Partsch* stellt die Behauptung auf, daß Bildung und Durchbruch des Weisheitszahnes die Ursache zu der in Frage stehenden Tumorbildung sei. Er spricht sich damit also für die Entstehung der Tumorbildung auf Grund eines chronischen Reizes aus. Derselben Ansicht ist *Rosenstein.* In ihre Reihe gehört schließlich auch *Moral,* der die Zahnerkrankung für die Entstehung symmetrischer Fibrombildung verantwortlich macht und zwar die chronische Periodontitis der Zähne; für ihn ist also auch der chronische Reiz von ausschlaggebender Bedeutung. Eine vollkommen andere Ansicht hören wir von *Becker,* der die Idiotie in Zusammenhang mit der symmetrischen Tumorbildung bringt und somit die Erklärung dieser merkwürdigen Geschwülste auf ein Neoplasma hinlenkt. Endlich ist noch der Fall von *Papsch* anzuführen, bei dem *Rosenstein* für die Entstehung der symmetrischen Fibrome das Trauma, also eine einmalige Verletzung, für möglich hält.

Zum besseren Verständnis der später folgenden epikritischen Beleuchtung möchte ich nun die Untersuchung eines Falles aus dem zahnärztlichen Institut der Universität Breslau folgen lassen, der in mehr als einer Hinsicht Interesse bot, namentlich auch hinsichtlich der Aetiologie besondere Gedanken auftauchen ließ. Der Fall bot sich folgendermaßen dar:

Am 3. 7. 1926 wurden bei einer 22jährigen Patientin im Ober- und Unterkiefer symmetrische Fibrome konstatiert. Es waren breitbasig aufsitzende Tumoren von im Oberkiefer gut Walnuß-, im Unterkiefer reichlich Bohnengröße. Bei der weiteren Betrachtung ergibt sich folgendes: Die Tumoren drücken sich gegenseitig platt und stehen in Okklusion miteinander. Eine Artikulation wird von den Prämolaren, Canini und Incisivi ermöglicht. Der Tumor am linken Oberkiefer verstreicht in der Gegend des zweiten Molaren,

der im rechten in der Gegend des ersten und zweiten Molaren nach mesial und buccal. Es besteht eine starke gingivitis hypertrophicans. An Zähnen sind im Oberkiefer sichtbar:

^{1}J ^{2}J ^{1}C ^{2}P ^{2}M. ^{2}P ist überkront, ^{2}M ist vom Tumor halb eingeschlossen. Auf der rechten Seite sieht man: J^{1} J^{2} C^{1} P^{1} M^{1}. Letztere ebenfalls vom Tumor halb eingeschlossen. Die Zähne sind kariesfrei. Im Unterkiefer fällt zunächst ein Diasthema auf. Die Tumoren, die sich derb-elastisch darstellen, reichen bis an den P_2 und bis ungefähr 2 cm an den aufsteigenden Ast beiderseits. Buccal reichen sie bis einen Centimeter über den Alveolarkamm herab. An Zähnen sind sichtbar: $_{1}J$ $_{2}J$ $_{1}C$ $_{1}P$ $_{2}P$. Auf der rechten Seite sind dieselben Zähne zu sehen. Sie sind ebenfalls kariesfrei. Außer den Tumoren fällt auf, daß sowohl im Ober- wie im Unterkiefer die Zähne verdrängt erscheinen, und man geht wohl nicht fehl, wenn man für diese expansive Wirkung die Geschwülste verantwortlich macht. Soweit ist beschrieben, was bei der Mundöffnung und an den Abdrücken, die von Ober- und Unterkiefer gemacht wurden, zu sehen war.

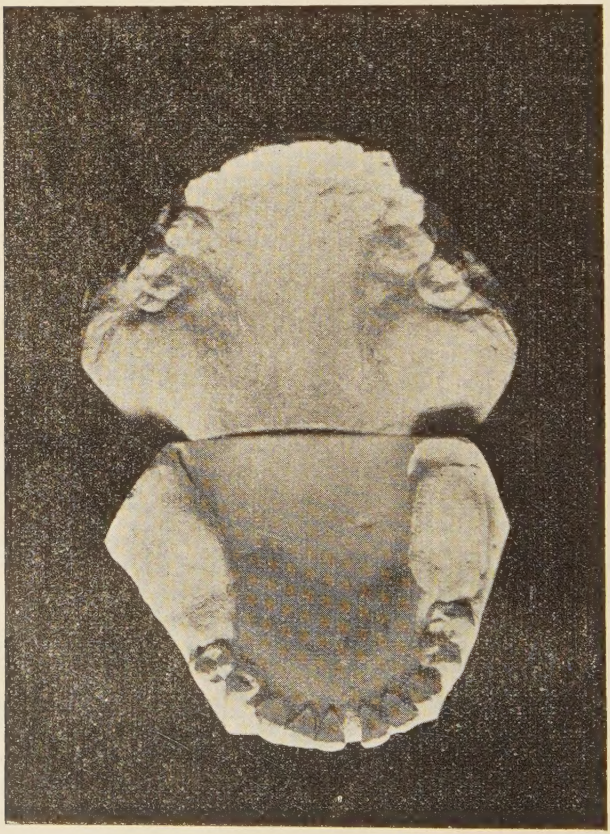

Oberkiefer

Unterkiefer

Zur Klärung des Falles in Bezug auf Diagnose und Therapie war es notwendig, einwandfreie Röntgenaufnahmen von den betreffenden Partien zu haben, deren Abzüge zur besseren Veranschaulichung dieser Arbeit beigefügt sind; sie ergaben, daß im linken Oberkiefer ^3M retiniert, im rechten Oberkiefer M^2 retiniert und M^3 retiniert und verlagert waren.

Abzüge der Röntgenaufnahmen des rechten und linken Oberkiefers.

Rechter Oberkiefer: Linker Oberkiefer:

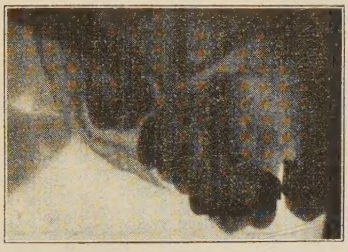



Im Unterkiefer ergab sich links eine Verlagerung und Retention des $_3M$ und eine Retention des $_2M$. Besonders deutlich ist hier die expansive Wirkung des Tumors zu beobachten. $_1M$ fehlt. In der rechten Unterkieferhälfte sieht man M_2 und M_3 retiniert und verlagert und zwar so, daß ihre Kronen mit den Kauflächen gegeneinanderstoßen. Auch hier fehlt M_1.

Abzüge der Röntgenaufnahmen des rechten und linken Unterkiefers:

Rechter Unterkiefer:

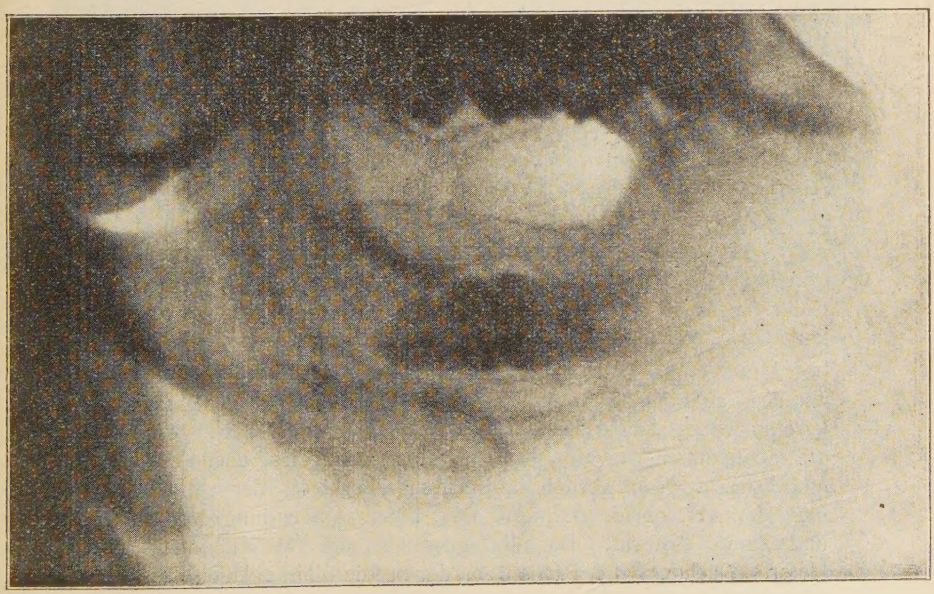

Linker Unterkiefer:

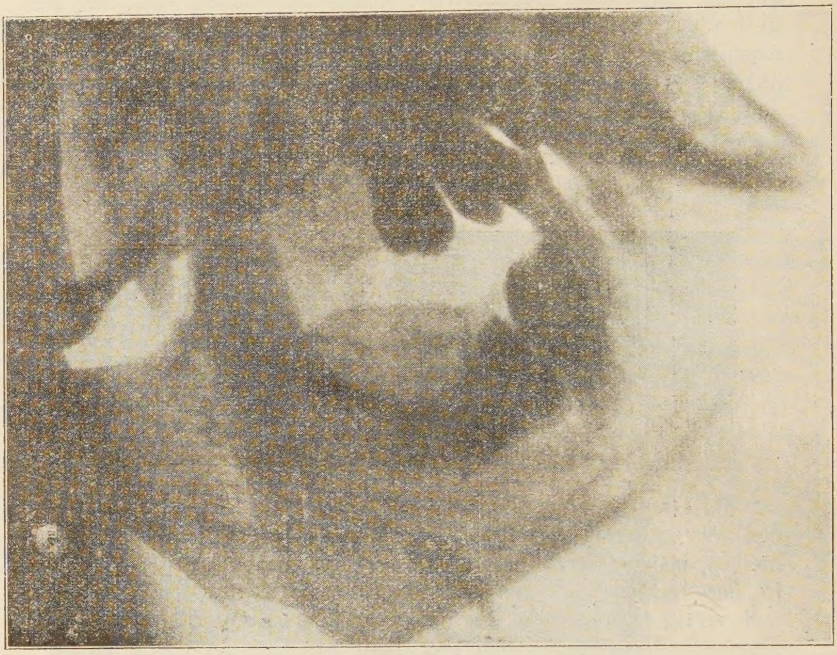

Über die Art der Therapie bestehen keine Meinungsverschiedenheiten. *Becker* schildert z. B. eine solche Operation folgendermaßen: „Wir sind so vorgegangen, daß wir zunächst auf der einen Seite und einige Wochen später auf der anderen Seite exstirpiert haben. Einen äußeren Schnitt hatten wir nie nötig, sondern haben die Tumoren vom Munde aus stets radikal entfernen können. Auch allgemeine Narkose haben wir nie angewandt. Gut ausgeführte lokale bezw. Leitungsanaesthesie hat immer ausgereicht.

Um die Patienten etwas einzuschläfern, haben wir eine halbe Stunde vor der Operation 0,6 Bromural, dem Kinde 0,3 — gegeben . . . . . "

Ganz analog dieser von *Becker* angegebenen Entfernung der symmetrischen Fibrome fand die des eben beschriebenen Falles von Euler am 16. 7. 26 im Zahnärztlichen Institut der Universität Breslau statt. Ich gebe sie hier wieder:

Unter Lokal- und Leitungsanaesthesie am Tuber maxilare wird elipitsch aus den Tumoren auf dem Kamm des Alveolarfortsatzes je ein großes Stück excidiert und so die Möglichkeit geschaffen, die Schleimhaut sowohl nach palatinal wie auch nach buccal zu mobilisieren. Nun werden im rechten Oberkiefer der retinierte M^2 und der verlagerte, retinierte M^3 unter Anwendung von Meißel und Zange entfernt. Dasselbe geschieht mit ^3M im linken Oberkiefer. Nachdem die Partien, in denen die Zähne lagen, zur Glät-

tung noch etwas abgetragen waren, wird die Schleimhaut wieder vernäht. Es zeigte sich hierbei der Vorteil der Excision der beiden eliptischen Stücke, da die Schleimhaut nun straff gespannt über dem abgetragenen Alveolarfortsatz lag, sodaß die Configuration der Partien am Tuber von der Norm kaum noch abwich. Die Wunden wurden fest verschlossen, Heilung per primam angestrebt. Am 17. 7. wurden die Wundränder mit H_2 O_2 gereinigt. Dasselbe geschah am 19. 7., 20. 7., 21. 7. Die Heilung erfolgte per primam. Am 23. 7. wurden die Nähte entfernt. Die Patientin wurde darauf als im Oberkiefer geheilt entlassen und ihr nahegelegt, einige Wochen später dieselbe Operation im Unterkiefer vornehmen zu lassen. Sie ist jedoch trotz nochmaliger Aufforderung zur Behandlung nicht mehr erschienen.

Das Ergebnis der mikroskopischen Untersuchung, deren Beschreibung das nachstehende Mikrophotogramm veranschaulicht, war folgendes:

Unter dem normalen Mundepithel sieht man derbe, dicht verflochtene Bindegewebszüge, die stellenweise, besonders an der Basis des Tumors, stärkere Zellenhäufungen aufweisen. Von Gefäßen ist verhältnismäßig wenig zu sehen. Daß es sich um eine ausgesprochene Bindegewebsgeschwulst handelt, beweist auch noch, daß man stellenweise epitheliale Wucherungen sieht, die sich von der Oberfläche in die Tiefe erstrecken. Epikrise: Hinsichtlich der Aetiologie der symmetrischen Fibrome erscheinen zwei Möglichkeiten als diskutabel. Einmal, daß man die Fibrome als echte

Neoplasmata hinstellt, zweitens, daß man sie als Ausdruck chronisch entzündlichen Geschehens ansieht. Zur Besprechung dieser beiden Fragen wollen wir uns zunächst einmal mit den echten Geschwülsten (Blastome, Neoplasmata) beschäftigen. Sie sind (nach *von Gierke*) „durch Zellproliferationen entstandene Gewebswucherungen autonomen Charakters". Während sonst Reize, entweder mechanischer, thermischer, chemischer oder physikalischer Natur vorhanden sein müssen, um Zellproliferationen als Reaktion des Körpers hervorzurufen, die dann zur Wiederherstellung des normalen Zustandes beitragen und mit Ablauf des pathologischen Prozesses gewöhnlich zurücktreten, treten Geschwülste auch ohne bekannte Reize auf und verhalten sich dem Mutterboden gegenüber wie Schmarotzer. Die Geschwulstzellen können nun entweder den Gewebscharakter des Muttergewebes vollkommen beibehalten; dann rechnen sie zu den homologen Geschwülsten, oder sie können ihn verändern, indem sie entweder dem embryonalen Wachstum sich nähern oder neue degenerative Strukturen aufweisen; dann rechnen sie zu den heterologen Geschwülsten. Falls die symmetrischen Fibrome echte Neoplasmata wären, würden sie zu den gutartigen Geschwülsten zu rechnen sein, denn sie weisen keine der Kriterien der Malignität auf, die maligne Tumoren sonst kennzeichnen; einmal sind sie ohne jedes destruierende Wachstum, d. h., sie wachsen abgegrenzt und dringen nicht in fremde Gewebe ein, in dem die Geschwulstzellen die Organzellen auflösen und zur eigenen Ernährung verwenden. Aber noch etwas unterscheidet ihr Wachstum gegen das der malignen Tumoren, nämlich die Zeit, die sie zu ihrer Gestaltung brauchen. Während ein bösartiger Tumor meist in wenigen Wochen entstanden ist, brauchen die symmetrischen Fibrome zu ihrem Wachstum bedeutend längere Zeit. So gibt es des öfteren Fälle, in denen sie bereits seit dem zweiten Lebensjahre des Patienten bestehen und erst im reifen Lebensalter eine Operation nötig machen. Jedoch schwankt auch die Schnelligkeit ihres Wachstums außerordentlich. So sah z. B. *Perthes* bei einem 22jährigen Mädchen auf beiden Seiten des Oberkiefers in der Gegend der Molaren ganz symmetrische, breitbasig aufsitzende, kirschgroße Tumoren, die zu ihrem Wachstum, im Verhältnis zu dem oben angeführten Falle, die nur kurze Zeit von 3 Jahren brauchten, während in einem anderen, in der Arbeit bereits beschriebenen Fall von *Perthes* zum Wachstum der Geschwülste sogar nur ein Jahr erforderlich war. Dabei hatten diese Taubenei- und Haselnußgröße erlangt. Dieser Zeitraum scheint für die Bildung der symmetrischen Geschwülste allerdings auch der mindesterforderliche zu sein; ich habe jedenfalls in der Literatur keinen Fall von symmetrischen Fibromen mehr feststellen können, der zu seinem Wachstum nur so kurze Zeit oder gar noch weniger gebraucht hätte. Eine weitere, malignen Tumoren eigene Eigenschaft, fehlt den symmetrischen Fibromen ebenfalls, nämlich Neigung zu Matastasenbildung, d. h., es ist bei ihnen noch nicht beobachtet worden, daß aus dem Ge-

schwulstverband gelöste Zellen mit dem Lymph- oder Blutstrom an anderer Stelle Metastasen bilden. Auch eine vierte, für den Operierten besonders unangenehme Eigenart, die Neigung zu Rezidiven, lassen sie vermissen. Denn ebensowenig, wie bei symmetrischen Fibromen Geschwulstkeime in die Lymph- oder Blutbahn gelangen, gelangen sie in die gesunde Umgebung.

Schließlich fehlt ihnen noch der die bösartigen Tumoren bezeichnende atypische Bau. Typische sowie atypische Mitosen sowie Amitosen, die sonst in bösartigen Geschwülsten besonders reichlich sind, findet man bei ihnen fast nie. Differentialdiagnostisch kämen für symmetrische Fibrome vielleicht noch chronisch entzündliche Neubildungen in Betracht. Näherer Untersuchung halten sie jedoch nicht stand, denn sie weisen eine immerhin etwas stärkere Röte auf, sind auch nicht derart derb wie die symmetrischen Fibrome, die beim Schneiden förmlich knirschen können. Ferner weisen sie eine Steigerung des Gewebstoffwechsels, Anbaues und Abbaues, auf. Schließlich läßt sich auch bei ihnen die weder bei der akuten noch chronischen Entzündung fehlende Veränderung, wenigstens im Verhalten der periadventitiellen Zellen nachweisen. Dies alles ist aber bei symmetrischen Fibromen nicht vorhanden.

Die Aetiologie sämtlicher Tumoren ist noch ungelöst. Einige begünstigende Momente, z. B. Traumen, Entzündungen, Infektionen, sind vorhanden; daß z. B. Entzündungen begünstigend auf das Wachstum der Tumoren einwirken können, ist bekannt, ob diese jedoch allein normale Zellen in Geschwulstwachstum versetzen können, ist die Frage. In Bezug auf die Aetiologie der Tumoren kennen wir sonst folgende Theorien:

1. Die parasitäre Theorie. Es ist jedoch jeder Versuch, eine aetiologische Bedeutung von Bakterien und Protozoen nachzuweisen, bis jetzt ergebnislos verlaufen.

2. Die Reiztheorien. Irgendwelche Reize bringen normale Zellen durch Erzeugung proliferationserregender Stoffe zur Geschwulstbildung. (Es ist über diese Theorie bereits gesprochen worden.)

3. Die Cohnheimische Theorie. Sie besagt, daß die Geschwülste von kongenital liegen gebliebenen Resten embryonalen Gewebes abstammen. Es erscheint freilich sicher, daß solche Gewebsverlagerungen öfters in Geschwulstbildungen übergehen. Da dies aber wohl nicht ausnahmslos geschieht, müssen auch hierbei noch Faktoren mitwirken, die bis jetzt unbekannt sind.

4. Die Ribbertsche Theorie. Ihre Anhänger sehen die Ursache zur Geschwulstbildung darin, daß Zellen aus ihrer Funktion ausgeschaltet werden, wie dies z. B. durch Trauma, Entzündung usw. geschehen kann. Die Tumorbildung wäre dann eine Funktion der normalen Zelle, falls die Bedingungen für sie günstig sind. Da nun aber häufig Zellenausschaltungen vorkommen, ohne daß eine Geschwulst entsteht und die experimentellen Forschungen dagegen sprechen, ist auch diese Theorie hinfällig. Für die sym-

metriesche Tumorbildung ist häufig ein nervörser Reiz als Ursache für die Symmetrie angenommen worden.

Borst z. B. schreibt: „Hierbei darf man an die Mitwirkung nervöser Einflüsse bei der Anlage der betreffenden Geschwülste bezw. bei der Auslösung dieser Anlage denken (symmetrischer Reiz)."

Er scheint hierbei aber mehr die symmetrischen Fibrome der Haut zu meinen, z. B. das Fibroma molluscum. Ausgangspunkt für diese Fibrome sind die Scheiden der Hauptnerven, die bindegewebigen Bestandteile der Schweißdrüsen, Talgdrüsen und der Haarbälge. Es haben überhaupt fast alle benignen Tumoren ein symmetrisches Wachstum aufzuweisen, zwar nicht in der Norm, aber doch auch nicht allzu selten. Besonders gilt dies von den Xanthomen und Lipomen. Die Untersuchung und Betrachtung der symmetrischen Hauttumoren bringt uns in der Frage nach der Aetiologie der symmetrischen Tumoren in der Mundhöhle keinen Schritt weiter. Denn wenn für die Symmetrie vieler Geschwülste ein nicht näher definierbarer nervöser Einfluß verantwortlich gemacht wird, so ist doch dieser Einfluß für die symmetrischen Fibrome der Kiefer kaum maßgeblich. Es ist jedoch nicht nötig, daß wir bei der letzteren Art von Tumoren einen hypothetischen nervösen symmetrischen Reiz zur Entstehung einer eventuellen Geschwulstanlage annehmen, denn wir haben bei den meisten beobachteten Fällen gesehen, daß der Durchbruch der Molaren mit einem symmetrischen chronischen Reiz verbunden ist, der die Entwicklung der symmetrischen Fibrome auszulösen scheint. Aber auch das Vorhandensein von retinierten Molaren allein kann wohl schon die symmetrische Geschwulstbildung auslösen. Darauf deutet doch jedenfalls mit großer Wahrscheinlichkeit der oben angeführte Fall von symmetrischen Fibromen, der im Breslauer Zahnärztlichen Institut zur Behandlung kam, hin. Die vier Kieferhälften wiesen eine so zahlreiche Retention von Molaren auf, daß man hier unbedingt an einen Zusammenhang zwischen Retention und symmetrischer Tumorenbildung glauben möchte. Wie es um solche retinierte Zähne bestellt ist, darüber möchte ich Kotányi sprechen lassen, dessen Ausführungen geeignet sind, ein weiteres Licht in den Zusammenhang von Retention, Verlagerung und Tumoren zu bringen: „Die Auffassung des retinierten Zahnes als Fremdkörper fängt mit Zuckerkandl an, später hat es ganz besonders *Williger* betont, ihm haben sich *Klein* und *Euler* angeschlossen. Wir fassen den retinierten Zahn als ein Plantat auf, und als solches steht es zum umliegenden Bindegewebe in einem gewissen Verhältnisse, welches abhängig ist von der Qualität des Plantates und vom Zustand des Bindegewebes. Es kann entweder in einem indifferenten Verhältnis zum Bindegewebe stehen oder die Bildung von Osteoblasten oder Osteoklasten anregen. Die Qualität des Plantates hängt, wie es *Gottlieb* des öfteren auseinandergesetzt hat, von dem Zustand der organischen Grundsubstanz und dem Grad der Verkalkung ab. Es

handelt sich um allerfeinste Veränderungen des Plantates, die wir mikroskopisch gar nicht feststellen können. Das Plantat kann nur dann auf das umliegende Bindegewebe wirken, wenn zwischen beiden keine Isolierschicht vorhanden ist. Wenn z. B. Epithel oder eine Eiterschicht die beiden trennt, kommt es zu keiner gegenseitigen Auseinandersetzung."

Wenn wir nun nach unserer Untersuchung die symmetrischen Fibrome nicht für eine chronisch entzündliche Neubildung ansprechen konnten, so besteht die Wahrscheinlichkeit, daß sie Neoplasmata sind, die auf einen chronischen, nicht entzündungserregenden Reiz hin gewachsen sind, der auf irgend eine Weise von den durchbrechenden oder retinierten Molaren ausgegangen ist. Wir würden damit die symmetrischen Fibrome der sogenannten Reiztheorie anzuschließen haben. Immerhin ist natürlich die Disposition des Patienten zu solcher Tumorenbildung das Ausschlaggebende, denn wie oft sehen wir bei Patienten die gleichen Verhältnisse im Zahnsystem, nämlich die Retention oder den verlangsamten Durchbruch einzelner oder mehrerer Zähne, ohne daß dabei Fibrome wachsen. Wir können die sogenannte Reiztheorie in unserem Fall nur insofern heranziehen, als wir darin nur das auslösende Moment gewissermaßen erblicken.

Zum Schluß meiner Arbeit möchte ich die angenehme Pflicht erfüllen, Herrn Professor Dr. Euler für die Zuweisung des Themas und gütige Übernahme des Referates meinen ergebensten Dank auszusprechen.

Literatur.

Adloff: Über Zahnretention. D. Z. W. 1910. IV. —

Aschoff: Pathologische Anatomie. Jena 1923.

Becker: Symmetrische Fibrome im Bereiche der Kiefer. Corr. f. Z. 1911.

Berten: Über Zahnretention. C. B. f. Z. 1910. H. 4. —

Borst: Die Lehre von den Geschwülsten. Wiesbaden 1902.

Bünger: Ein Fall aus der Praxis. D. M. f. Z. 1900.

Bünte-Moral: Retention des ersten Molaren. D. M. f. Z. 1909.
Anlagerung von Knochensubstanz an dem Dentin. D. M. f. Z. 1910.

Euler: 3 Fälle mit nicht gewöhnlichem, mikroskopischem Befund. C. B. f. Z. 1910. H. — 3.

Goltz: Über einen Fall von Zahnretention. D. M. f. Z. 1888.

v. Gierke: Taschenbuch der pathologischen Anatomie. Leipzig 1919.

Guttmann: Ein Fall von Retention fast aller bleibenden Zähne bei einem 19jährigen jungen Manne. D. M. f. Z. 1900.

Hacker: Zwei Fälle von Zahnretention. Diagnose durch Röntgenuntersuchung. Ö. — u. Vj. 1905. H. 3.

Hardie-Jany: Zwei Fälle von verzögertem Durchbruch der Zähne. C. Bl. f. Z. 1892.

Hildebrandt. D.: Beitrag zur Lehre von den durch abnorme Zahnentwicklung bedingten Kiefertumoren. D. M. f. Z. 1893.

Jessop: Alveolorabsceß eine Folge retinierter Zähne. D. M. f. Z. 1898.

Kallhardt: Ein seltener Fall von Retention mehrerer Zähne. D. M. f. Z. 1905.

Kantorowicz: Histologische Befunde an retinierten Zähnen. D. M. f. Z. 1910.

Karolyi: Mitteilung über multiple Retention in der Monatsversammlung der österreichischen Zahnärzte. D. M. f. Z. 1900.

Klein: Über Retention der Zähne. Ö. — u. Vj. 1915.

Kotányi: Histologische Befunde an retinierten Zähnen. Zeitschrift f. Stomatologie 1924.

Loos: Ein seltener Fall von Zahnverlagerung. D. M. f. Z. 1910.

Luniatschek: Ursachen und Formen der Zahnretention. D. M. f. Z. 1906.
Pathogenese und Therapie verlagerter retinierter Zähne.

Malleson: Ein Fall von Absorption der Wurzel des zweiten Molaren durch einen impaktierten unteren dritten Molaren. D. M. f. Z. 1924.

Miller-Billing: Pathologische Prozesse an einem retinierten Zahn. D. M. f. Z. 1901.
Pedley: S. E. Tiefsitzende, nicht durchgebrochene 3 Molaren eine Ursache akuter Neuralgie. D. M. f. Z. 1914. VII. —
Partsch: Handbuch der Zahnheilkunde, Bd. I. 1923.
Partsch: In Scheffs Handbuch der Zahnheilkunde. Bd. II.
Perthes: Die Verletzungen und Krankheiten der Kiefer.
Port: Unterzahl und Retention von Zähnen sowie das Stehenbleiben von Milchzähnen unter der Kontrolle der Röntgenographie. C. B. f. Z. 1902. H. 3.
Ribbert: Geschwulstlehre. Bonn 1904.
Robitschek: Retinierter Bikuspis. D. Z. W. 1902.
Röse: Ein seltener Fall von Zahnretention. D. M. f. Z. 1898.
Rosenstein: Symmetrische Geschwülste der Mundhöhle. D. M. f. Z. 1912.
Stein: Ein Fall aus der Praxis. Ö. — u. Vj. 1886.
Steiner: Kasuistische Mitteilungen aus Hofr. Prof. Billroths Privatpraxis. D. V. f. Z. 1870.
Schaefer: Beiträge zum Kapitel der Zahnretention. D. M. f. Z. 1911. H. 6.
Scheff: Retention. Handbuch der Zahnheilkunde 1922. I.
Schmidt-Lubeck: Kasuistik der Störungen, die durch Retention der Weisheitszähne hervorgerufen werden. D. M. f. Z. 1898.
Tandler: Perspektiven für die Erforschung der Aetiologie der Okklusions- und Kieferanomalien. Z. St. 1914. I.
Virchow: Retention, Heterotopie und Überzahl von Zähnen. D. M. f. Z. 1887.
Williger: Zahnärztliche Chirurgie. Leipzig 1923.
Witzel: Über Zahnretention und ihre Bedeutung für die Praxis. D. Z. W. 1903.
Zilkens: Über einen retinierten Milchmolar. D. M. f. Z. 1923. H. 12.
Über *symmetrische Fibrome.*

Lebenslauf.

Am 9. Oktober 1900, wurde ich, *Rolf Kutzer*, zu Kreuzburg O.-S., als Sohn des im Jahre 1917 verstorbenen Dentisten Eduard Kutzer und seiner Ehefrau Emilie, geb. Rasch, geboren. Ich bin preußischer Staatsangehöriger. Vom sechsten Lebensjahre ab besuchte ich die evangelische Volksschule und trat Ostern 1911 in die Quinta des königl. humanistischen Gymnasiums dortselbst ein, das ich im Juni 1918 auf Grund meiner Einziehung zum Militär verlassen mußte. Ich besuchte die Anstalt wieder vom Dezember 1918 bis Ostern 1920 in der Sonderklasse für Kriegsteilnehmer, woselbst ich auch das Zeugnis der Reife erlangte. Am 4. Mai 1920 wurde ich an der Universität in Breslau zum Studium der Zahnheilkunde inskribiert, bestand am 24. März 1925 die Zahnärztliche Prüfung vor der Prüfungskommission in Breslau und erhielt am 15. Mai 1925 die Approbation als Zahnarzt. Darauf arbeitete ich als Assistent in zahnärztlichen Praxen, wurde am 1. August 1926 Volontärassistent im Zahnärztlichen Institut der Universität Breslau und am 1. April 1927 dortselbst in der chirurgischen Abteilung als außerplanmäßiger Assistent angestellt.